Häufigkeit der Indikationsstellung von MRT nach Durchführung manueller Strukturanalysen (MSA)

J. Weber*, E. Meyer*, C. Aiguier*, D. Weber**

*Gemeinschaftspraxis für Kieferorthopädie, Ludwigshafen am Rhein
**Gemeinschaftspraxis für Radiologie und Nuklearmedizin Frankfurt am Main

Fallsequenz 1 - Zentrale Kondylenstellung

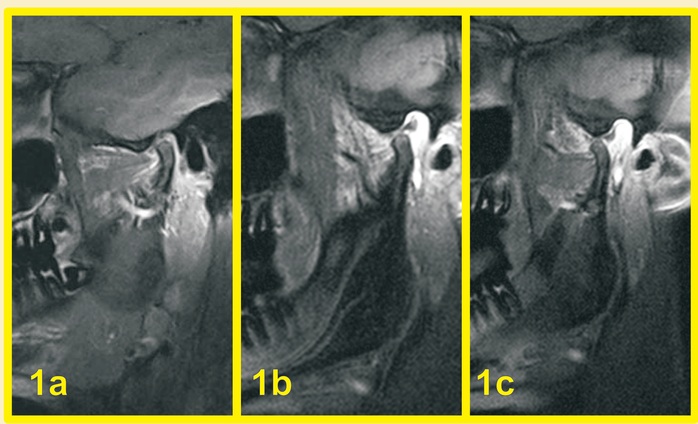

Die Sequenz zeigt MRT-Bilder eines Patienten (m, 23 Jahre, Klasse II/1, sagittale Stufe 1/3 Pb) in parasagittaler Bildebene vor Behandlungsbeginn in geschlossener, therapeutischer und maximal geöffneter Position. Geplant ist die Einstellung des UK in neutrale Okklusion durch dento-alveoläre Anpassung und Kondylusremodelling unter Herbst-Apparatur (vgl. Ruf[3]). Indikationsstellung zur MRT war hier die Dokumentation des Ausgangsbefundes vor Behandlungsbeginn. Der Patient gab anamnestisch ein nicht reproduzierbares Knacken an. Klinisch lag eine Einschränkung der Mundöffnung vor. Die Bilder zeigen eine gute Kondylus-Discus-Relation. In 1-Uhr Position zeigt sich ein entzündliches Infiltrat im Gelenkspalt neben dem Kondylenkopf.

Ergebnisgrafik 1

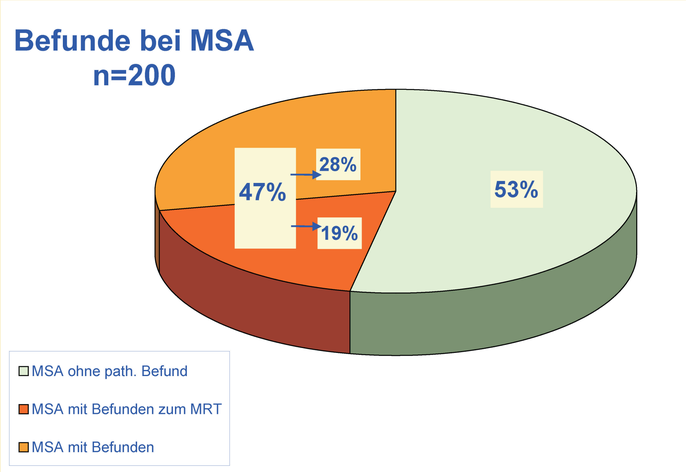

Von 200 Patienten waren 53% nach der Systematik der MSA ohne pathologischen Befund. 47% hatten kompensierte oder dekompensierte Befunde. In

19%

der Fälle war eine Indikation zur MRT gegeben.

Fallsequenz 3 - Kopfgelenkblockade

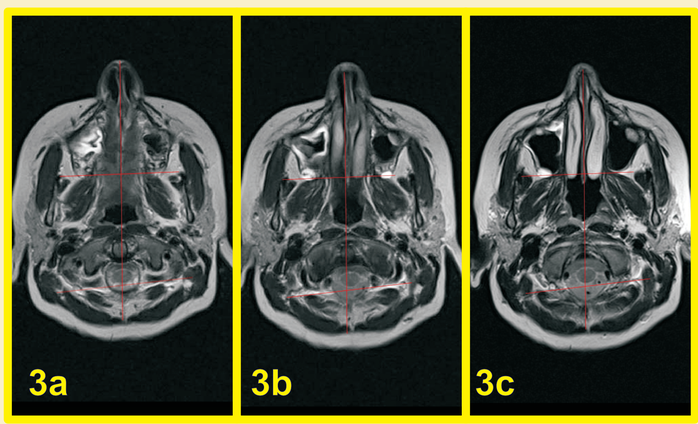

Die Sequenz (3a-c) zeigt MRT-Bilder eines Patienten (m,12 Jahre) in horizontaler Bildebene vor Behandlungsbeginn. Asymmetrien sind in der Regel Standardbefunde und nicht unbedingt einer klinisch relevanten Patholgie zuzuordnen. Im vorliegenden Fall zeigte der Patient jedoch deutliche orthopädische Befunde: leichte Skoliose, Blockade der HWS mit Rotationseinschränkung des Kopfes einseitig nach rechts, reduziert um ca. 20 Grad im Vergleich zur linken Seite. Verbunden ist dies mit rezidivierendem Kopfschmerz seit früher Kindheit (Sacher[4]). Durch gezielte Physiotherapie ist der Patient mittlerweile beschwerdefrei.
Als Nebenbefund ist sehr gut eine einseitige Sinusitis erkennbar: das entzündliche Gewebe zeigt sich mit deutlichem hellem Signal.

Fragestellung

Cranio-Mandibuläre-Dysfunktionen (CMD) sind eine der wichtigen Indikationen für umfangreiche occlusale Rehabilitationen, sowohl kieferorthopädisch, als auch prothetisch und interdisziplinär. Aufgrund der Vielzahl von CMD auch bei Kindern stellt sich in der diagnostischen Phase der kieferorthopädischen Behandlungsplanung die Frage ob bei pathologischen Befunden der manuellen Strukturanalyse (MSA) das Verfahren der Magnetresonanztomographie (MRT) sinnvoll zur weiterführenden Diagnostik der Kiefergelenkstrukturen eingesetzt werden sollte.

Material und Methode

Im Rahmen der klinischen Anfangsdiagnostik wurde bei 200 unselektierten aufeinanderfolgenden kieferorthopädischen Patienten die manuelle Strukturanalyse nach Prof. Bumann durchgeführt. Patienten mit auffälligen klinischen MSA-Befunden wurden mit MRT-Aufnahmen überprüft.
Unabhängig vom MSA-Befund wurden Patienten der MRT ebenfalls zugeführt, wenn eine kombiniert kieferorthopädisch-kieferchirurgische Behandlung geplant wurde oder bei adulten Patienten eine umfangreiche Behandlung bei skelettaler Anomalie eingeleitet wurde (1a-c). Ebenso wurden verfahren bei Patienten deren Anamnese eine erhöhte Wahrscheinlichkeit von CMD-Problemen erwarten ließ (2a-c), wie umfangreiche rheumatische Erkrankungen, juvenile Arthritiden und komplexe orthopädische Befunde.
Zur Verfügung stand ein Kernspintomograph der Firma Siemens, Symphony 1,5 Tesla mit Dual-Helmholzspulen zur bidirektionalen Bildgebung. Die Bildaquisition erfolgte in Flash 2-D-Sequenzen nach i.V. Kontrastmittelapplikation in parasagittaler und parakoronarer Schichtung.

Ergebnisse und Diskussion

Da der Manuellen Strukturanalyse eine Schlüsselrolle als Früherkennungsinstrument der CMD zugesprochen wird, gewinnt sie zunehmend an Bedeutung als Standard in der kieferorthopädischen Diagnostik. Ziel ist die Erhebung eines gewebespezifischen Befundes. Dieser hilft bei der Auswahl der zur Verfügung stehenden therapeutischen Alternativen.
Bei routinemäßigem Einsatz der MSA lassen sich schon im frühen Kindheitsalter Prädisposition zu Kiefergelenkdestruktionen erkennen. Je eindeutiger der gewebespezifische Befund erfasst werden kann, desto klarer sind klinische Symptome wie Kopfschmerz, Kiefergelenkprobleme, muskulär getriggerte Zahnschmerzen, Haltungsanomalien, Tinnitus, psychischer Stress und Occlusiontraumata zuzuordnen. Der Patient kann dann einer adäquaten - oft interdisziplinären - Therapie zugeführt werden.
Im Einzelfall sind die Befunde der MSA alleine nicht ausreichend um einen spezifischen Behandlungsablauf zu planen. Als ergänzende Maßnahme steht hier die MRT zur Verfügung. Darüber hinaus dient es der differentialdiagnostischen Abklärung. Weiter unterstützen die Erkenntnisse der MRT den Behandler bei der Planung komplexer Behandlungsfälle. Und letztlich wird in einigen Fällen auch die forensischen Absicherung Anlass für eine MRT sein.
Bei dem untersuchten Patientengut ergaben sich bei 47% der Patienten kompensierte oder dekompensierte Befunde nach MSA Protokoll. Diese Zahl liegt im Rahmen der in der Literatur genannten Werte (Ruf[3], Brix[1]). 19% der Patienten wurden der MRT zugeführt, dies entsprach 40% der mit Befunden behafteten Patienten.
In den MRT selbst ergaben sich erwartungsgemäß Degenerationsbilder in unterschiedlichster Ausprägung nach der radiologischen Klassifizierung des Internal Derangements (Vogl[5], Grafik 2) waren von 76 untersuchten Gelenken 46 betroffen. Beide Seiten waren gleich häufig (23/23) degeneriert. Eine Veränderung mit knöcherner Beteiligung (29) war häufiger als eine reine Weichgewebsdestruktion (17).
Diskusverlagerungen, akute Entzündungsprozesse im Kiefergelenk und Internal Derangement wurden zum eigentlichen Befundungsgut gezählt. Als Nebenbefunde wurden erfasst: HWS-Probleme, Juvenile Arthritiden und Erkrankungen des rheumatoiden Formenkreises.
Beiläufig ergaben sich eine Vielzahl von Nebenbefunden. Davon wurden 11 Befunde als gravierend eingeschätzt (Fallsequenzen 3a-c, 4a-c).
Weitere Befunde, die nicht quantitativ ausgewertet wurden, betrafen beispielsweise auch dentale Strukturen, Nasennebenhöhlen und Muskellogen. In einem Fall konnte auch eine Zyste an der Arteria Carotis interna diagnostiziert werden.

Schlussfolgerung

Insbesondere die Vielzahl der Nebenbefunde und die Fallbeispiele zeigen, dass die Indikationsstellung für die MRT-Erstellung keinesfalls zu weit gegriffen war. Das Wissen um die genaue Lagebeziehung von Discus zu Kondylus erleichtert die Auswahl der geeigneten kieferorthopädischen Therapieverfahren. Differentialdiagnostische Aspekte ermöglichen ein profundes interdisziplinäres Agieren. Spezifisch ausgewählte Begleittherapien erleichtern die kieferorthopädische Behandlung. Durch das Hinzukommen von Verlaufs- und Nachuntersuchungen ist in Zukunft mit einer Ausweitung der MRT-Diagnostik im Bereich der Kieferorthopädie und bei CMD-Problemen zu rechnen.

Fallsequenz 2 - Juvenile Arthritis

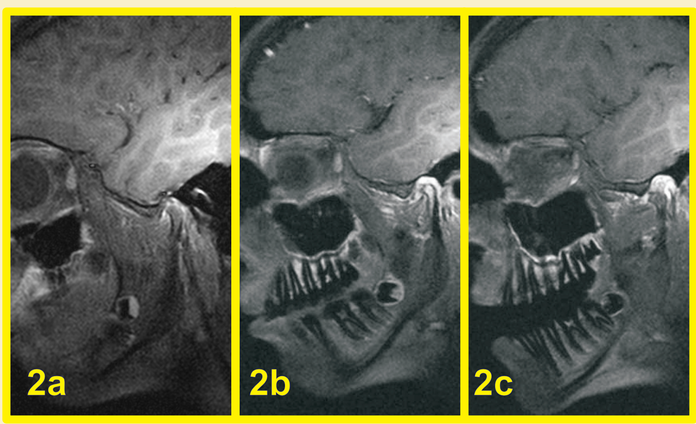

Die Sequenz zeigt MRT-Bilder einer Patientin (w, 12 Jahre) mit internistisch abgeklärter Diagnose “Juvenile Arthritis mit oligoarthitischer Verlaufsform” (2a). Während die Patientin in anderen Gelenkbereichen bereits erhebliche destruktive Erscheinungen aufweist, zeigt sich im Kiefergelenk ein noch akzeptabler Befund. Die Diskus- Kondylusrelation ist physiologisch erhalten. Dem steht eine zweite Patientin (w, 15 Jahre) gegenüber (geschlossen: 2b, geöffnet: 2c) die bereits starke altersuntypische Alterationen am Kondylus zeigt. Im Bild 2b ist die Durchbrechung der Cortikalis des Kondylenkopfes zu erkennen. Bild 2c zeigt dies ebenso wie eine weite anteriore Diskusverlagerung.

Ergebnisgrafik 2

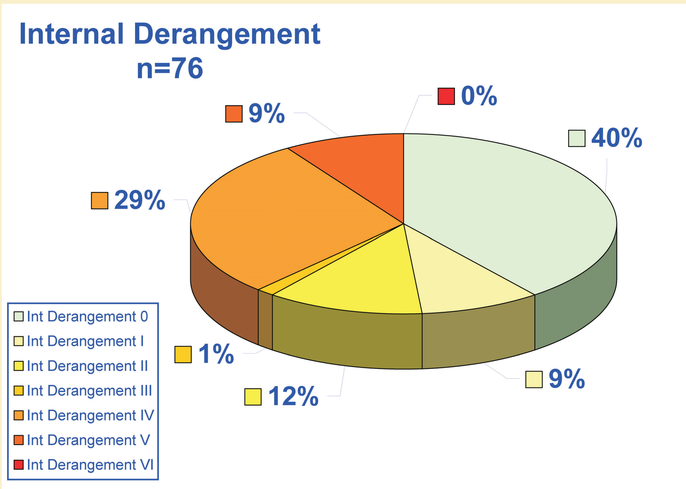

Radiologische Klassifikation des Internal Derangements

Stadium I:	Diskrete partielle Diskusprolabierung mit Reposition
Stadium II:	Mäßige partielle Diskusprolabierung mit Deformation und mit Reposition
Stadium III:	Weite totale Diskusprolabierung ohne Reposition ggf. Adhäsion
Stadium IV:	Ossäre Strukturveränderung, negatives Remodeling, Ausgeprägte Diskopathie
Stadium V:	Arthrosis (-pathia) deformans, Diskusperforation / -abriß
Stadium VI:	Destruktion des Kondylus, Diskusresorption

Fallsequenz 4 - Nebenbefund Orthopädie

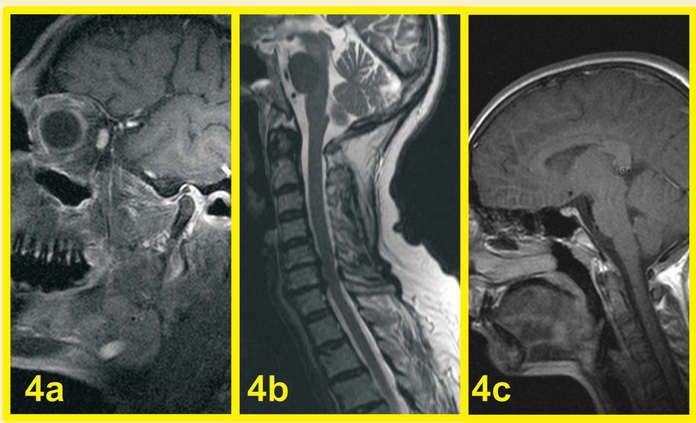

Die Sequenz zeigt MRT-Bilder einer Beratungs-Patientin (w, 65 Jahre) in parasagittaler Bildebene (4a) und in der Medianebene (b). Die Patientin klagte über einen diffusen Kopfschmerz und Knackgeräusche. Eine orthopädische Voruntersuchung und Akupunkturbehandlung war erfolglos geblieben. Aufgrund der Schmerzsymptomatik wurde unterstützend ein MRT angefordert. Bild 4b zeigt eine Einengung des Rückenmarkkanals regio C6/C7. Im Nachgang wurden in einer orthopädisch veranlassten MRT noch drei weitere Bandscheibenvorfälle im Bereich der unteren Wirbelsäule diagnostiziert.
Bild 4c zeigt im Vergleich einen physiologischen Wirbelkanal im Bereich der HWS einer jugendlichen Patientin (w, 12 Jahre).

Literaturauswahl

1) Brix, Siegrid, Funktionsbefunde im Kausystem von Jugendlichen und deren Veränderung durch Kieferorthopädische Behandlungsmassnahmen, Kiel, Univ., Diss., 2004

2) Bumann, Axel, Farbatlanten der Zahnmedizin, Bd.12, Funktionsdiagnostik und Therapieprinzipien, Thieme Verlag, Stuttgart, Januar 2000

3) Ruf, Sabine, Einfluß der Herbst-Apparatur auf Kiefergelenkwachstum und -funktion, Habilitationsschrift, Books on Demand GmbH, Norderstedt, November 2002

4) Sacher, Robby, Handbuch Kiss Kidds, Verlag Modernes Lernen, Dortmund, 2. Auflage Dezember 2005

5) Vogl, Thomas J., MR-Tomographie Temporomandibulargelenk, Thieme Verlag, Stuttgart 1993