Mittenverschiebung des Unterkiefers durch Störungen im Kiefergelenk

Dr. Joachim Weber

Moderne Differentialdiagnose im Magnetresonanztomogramm

Die deutsche wissenschaftliche Gesellschaft für Zahnheilkunde, unsere höchste fachliche Autorität in Deutschland, fordert vor jeder Veränderung der Zahn- oder Kieferstellung eine Untersuchung der Strukturen des Kauapparates:

- Muskeln inklusive der Zunge
- Bänder
- Kiefergelenk
- Haltung der Halswirbelsäule und des Kopfes
- Nasen-, Augen- und Ohrenfunktion
- Kieferstellung
- und natürlich der Zähne.

Eine Durchführung ohne diese Untersuchungen ist daher als zahnärztlicher Kunstfehler einzustufen. Dies wird häufig dennoch nicht durchgeführt, weil

- ...das Erlernen der Untersuchungsmethoden für den Kieferorthopäden langwierig und aufwendig ist. Gute Kurse erstrecken sich über mindestens zwei Jahre. Nicht jeder Kieferorthopäde verfügt daher über die notwendigen Fähigkeiten.
- ...eine routinemässige, ausführliche Eingangsuntersuchung sehr zeitaufwendig sein kann. Bei kniffligen Problemen im Gelenk kann die Ursachensuche schon ein bis zwei Stunden dauern. Nicht jede Praxis nimmt sich dafür die nötige Zeit.
- ...Verlaufsuntersuchungen während der Behandlung mit Zahnspangen sind schwierig zu organisieren. Nicht jedes Praxisteam will diese Zusatzbelastung mit tragen.

Gleichzeitig weiss man heute jedoch, dass fast die Hälfte aller Menschen in allen Kulturkreisen unter Problemen des Kauorgans (Craniomandibuläre Dysfunktion) leidet. Patienten aller Altersstufen sind betroffen, auch Kinder und zwar unabhängig vom Zahnzustand. CMD ist eine Volkskrankheit.

Das heisst auch bei jedem zweiten Patienten in der Kieferorthopädie wird behandelt als wäre das Gelenk in Ordnung, obwohl dem nicht so ist.

Am Beispiel der Mittenabweichung des Unterkiefers sei gezeigt, dass die Auffassung unserer Fachgesellschaft berechtigt ist. Viele unterschiedliche Ursachen können im Gelenk schon für ein so scheinbar einfaches Problem mitverantwortlich sein. Nach unserer Auffassung hat jeder Patient ein Anrecht auf Anpassung seiner Behandlung an seine Bedürfnisse. Deshalb untersuchen wir grundsätzlich vor jeder kieferorthopädischen Behandlung das Kauorgan in seiner Gesamtheit.

Das gesunde Kiefergelenk

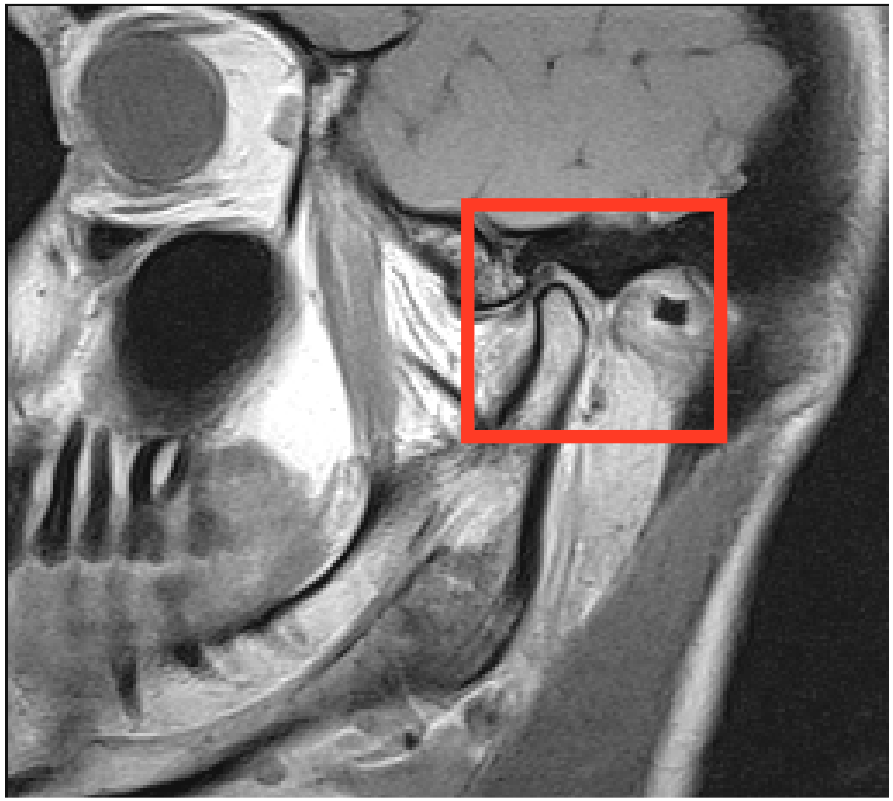

Für eine schnelle Befundung werden Magnetresonanzbilder meist zuerst in einer seitlichen Draufsicht beurteilt (Sagittal).

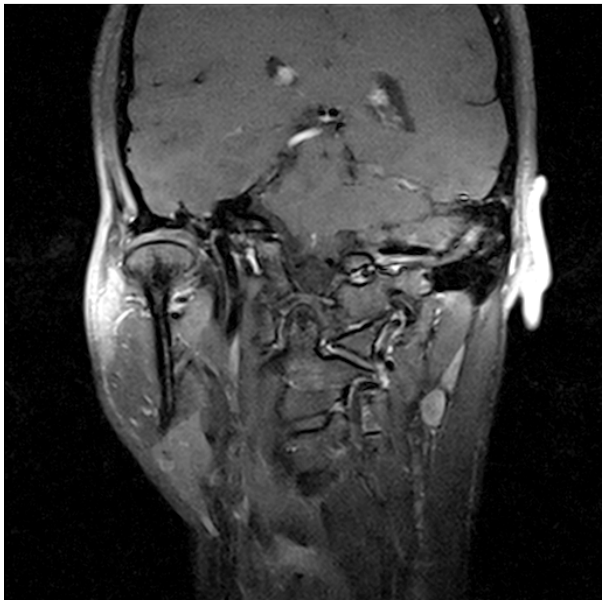

Radiologen und Therapeuten ziehen zudem zu Rate: die Draufsicht auf den Gelenkkopf (von schräg vorne, Paracoronar).

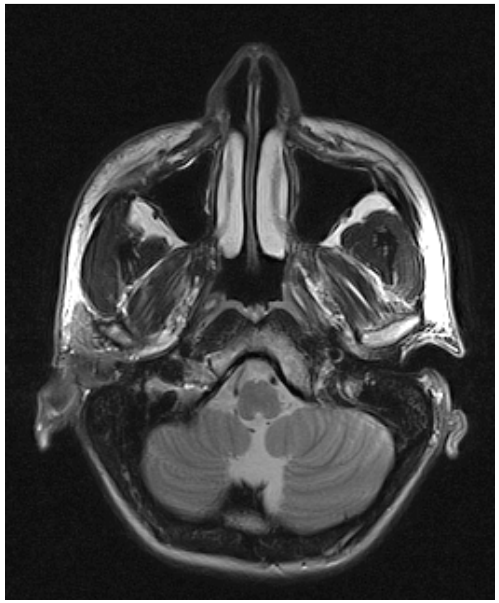

...Und die Draufsicht von oben (Paraaxial).

Wichtige Strukturen

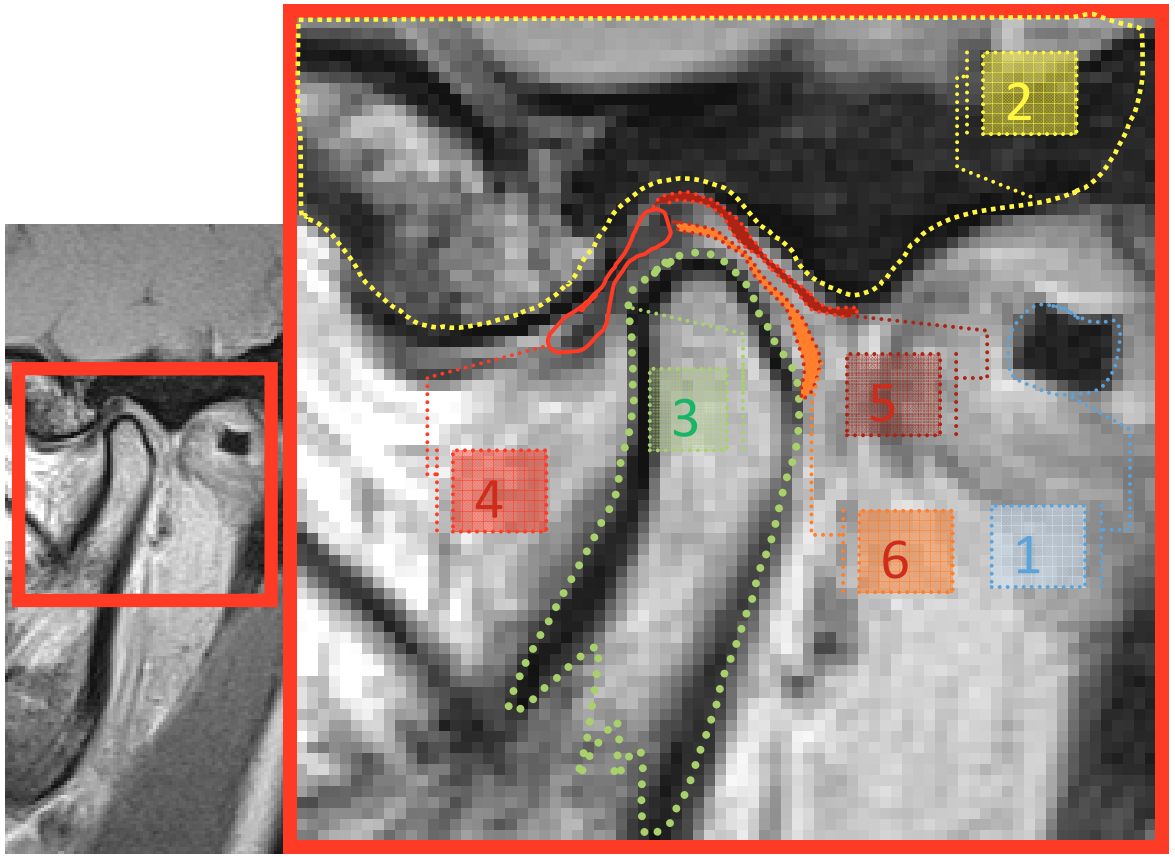

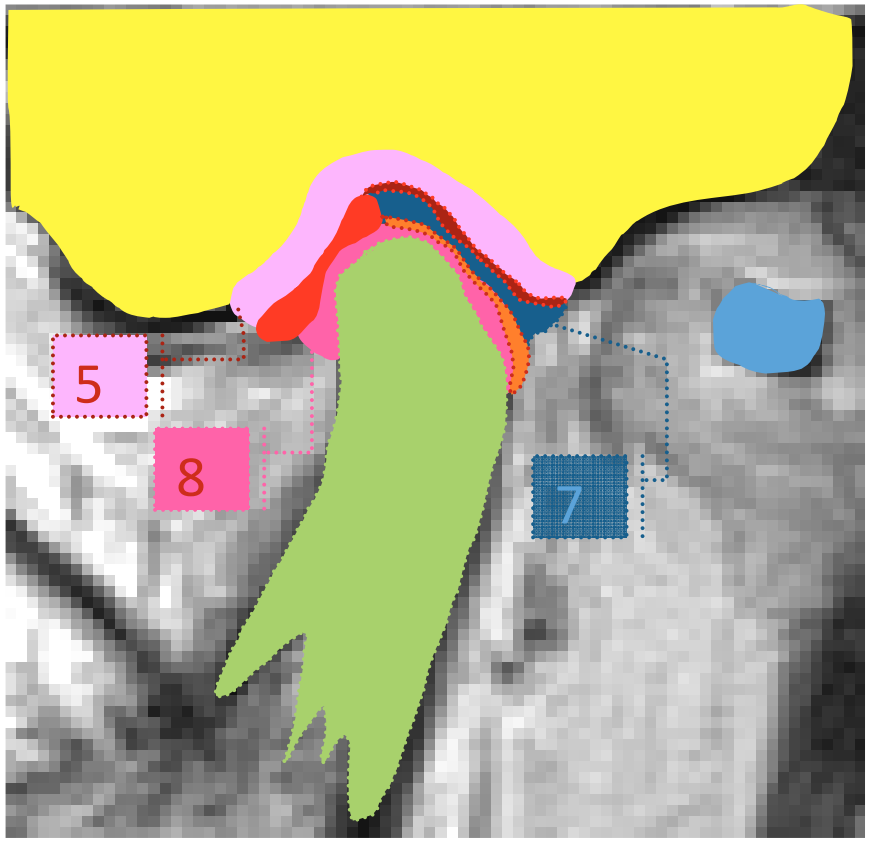

Als Orientierungspunkt dient der knöcherne Gehörgang (1, hellblau). Der Gelenkraum wird nach oben begrenzt durch die Schädelbasis (2, gelb). Etwa einen Zentimeter vor dem Gehörgang findet man den Gelenkapparat bestehend aus einem in der Seitendraufsicht eher rundlich geformten Kopf (3, grün). Auf ihm liegt der Knorpel (4, rot): vorne und hinten dick, in der Mitte dünn. Er ist mit zwei Bändern nach hinten-oben (5 dunkelrot) und hinten-unten (6, orange) befestigt. Zwischen den Bändern liegt gefässreiches Weichgewebe (7, dunkelblau). Zusammen werden Bänder und Weichgewebe (5-7) bilaminäre Zone genannt. Zwischen den Strukturen entstehen zwei Gelenkkammern: untere Kammer (8, dunkelpink) und obere Kammer (9, hellpink). Alle Strukturen zusammen ermöglichen den am menschlichen Körper einmaligen Vorgang, dass ein Gelenkkopf bei der Bewegung die Gelenkgrube des Schädeldaches verlässt (Translation).

Entzündung der bilaminären Zone

K.A. 12 Jahre, ♀

Die Patientin K.A. stellte sich wegen einer unregelmässigen Zahnstellung der Schneidezähne und einer Kieferfehlstellung vor. Im Rahmen der Voruntersuchung wurde ein Entzündungsprozesses im Kiefergelenk festgestellt. Dieser führte bei der Patientin zu einer Abweichbewegung des Unterkiefers zur gesunden Seite.
Um Zahn- und Kieferstellung zu korrigieren muss der Unterkiefer zurückgeschwenkt werden. Es kommt also zu einer Belastung im erkrankten Gelenk.

Das kieferorthopädische Ziel ist daher nur nach Beseitigung der Entzündung erreichbar. Da Entzündungen im Gelenk greifen ausserdem sehr häufig auf den Gelenkkopf über. Es wäre dann mit einer Verschlechterung der Bisssituation zu rechnen. Im schlimmsten Fall kann dies zudem mit heftigen Schmerzen und einer eingeschränkten Mundöffnung verbunden sein.

Im Röntgenbild ist der Befund nicht darstellbar, da Weichgewebe und Entzündungen nicht abgebildet werden.

Das Gelenk der besseren Seite zeigt kaum helle Stellen.

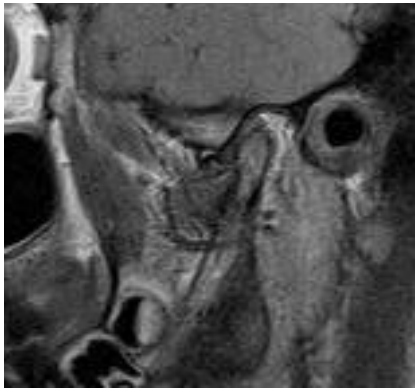

Im Gelenkspalt ist die Entzündung als hellgraue Fläche gut zu erkennen (siehe auch Einzeichnung nächste Seite).

Zahn- und Kieferfehlstellung

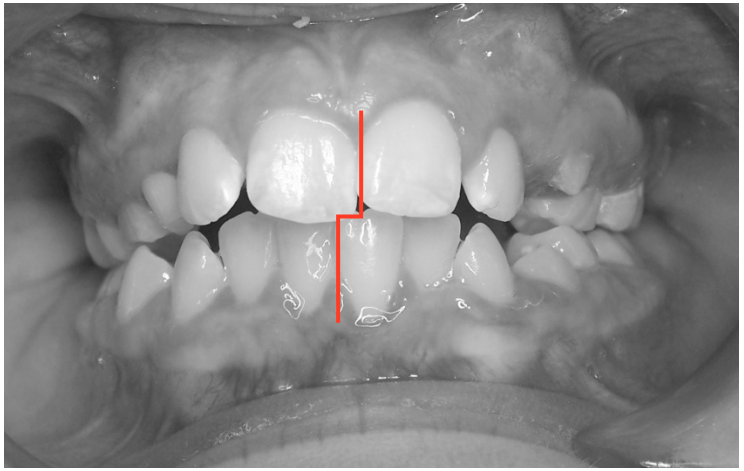

Mittenabweichung

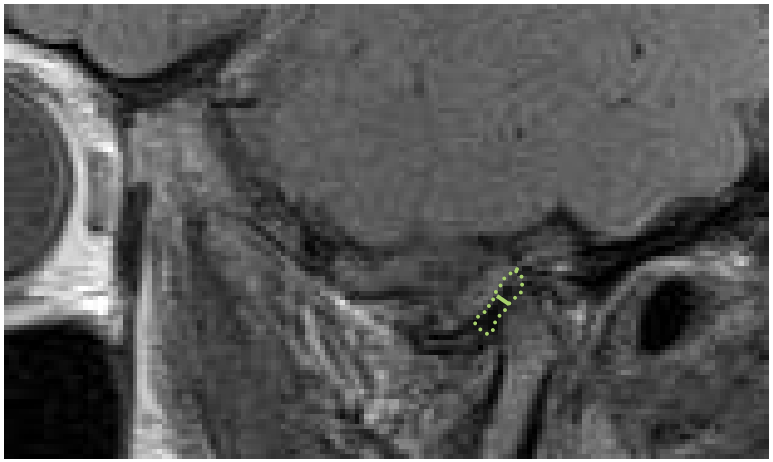

Gelenkspalt der Besseren Seite (grün)

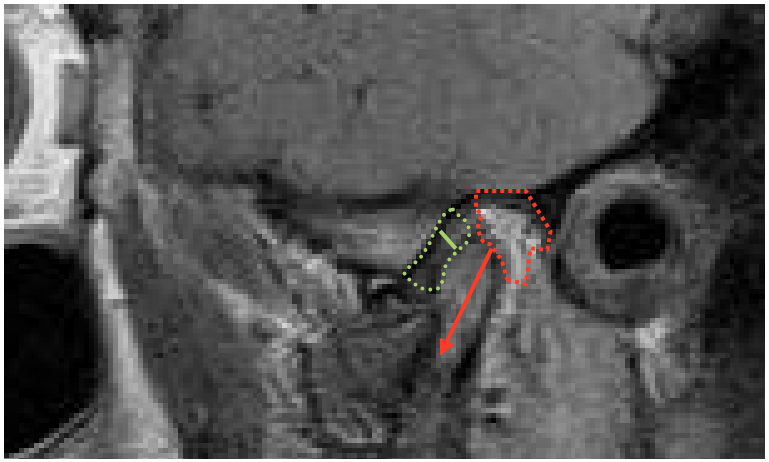

Entzündung der Bilaminären Zone (rot)
und Gelenkspalt (grün)

Unfall mit eingeschränkter Mundöffnungntzündung

W.R. 11 Jahre, ♀

Die Patientin W.R. hatte nach zwei Unfällen mit Schlag auf den Unterkiefer eine deutlich eingeschränkte Mundöffnung. Sie litt zudem unter Schmerzen. Die Frage nach Zahn- oder Kieferkorrekturen wurde zwar gestellt, stand jedoch auf Grund des geringen Ausmasses zunächst im Hintergrund.
Zur Schmerzbeseitigung war eine Entlastung der Gelenke ausreichend. Dies geschah über eine festsitzende kieferorthopädische Apparatur. Die Mundöffnung wurde durch Physiotherapie verbessert.

Für die Korrektur der Zahn- und Kieferstellung ist die Kenntnis über die Gelenksituation ebenfalls wichtig. Eine der Hauptwachstumszonen des Unterkiefers liegt im Gelenkkopf. Ist diese wie hier verletzt oder zerstört ist mit einem optimalen Erfolg nicht zu rechnen. Längere Behandlungsdauer und umfassendere Nachsorge können notwendig werden.

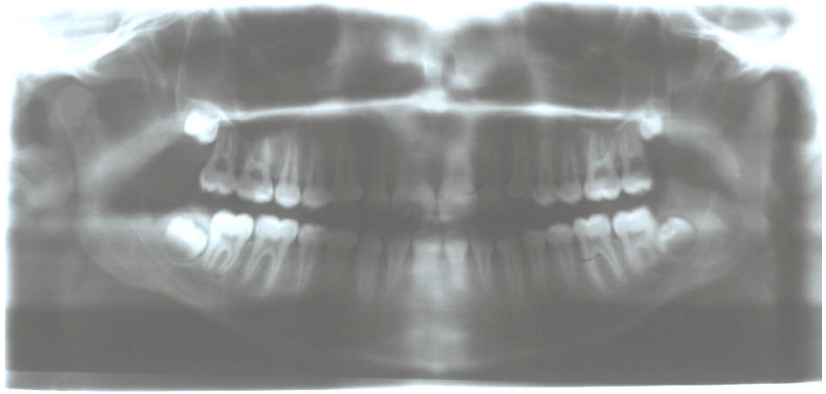

Im Röntgenbild ist der Befund nicht darstellbar, da Entzündungen im Knochen nicht abgebildet werden.

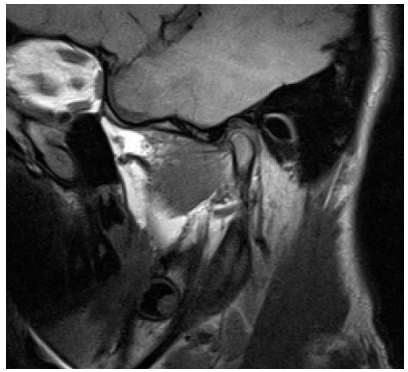

Entzündung im Gelenkkopf der stärker betroffenen Seite.

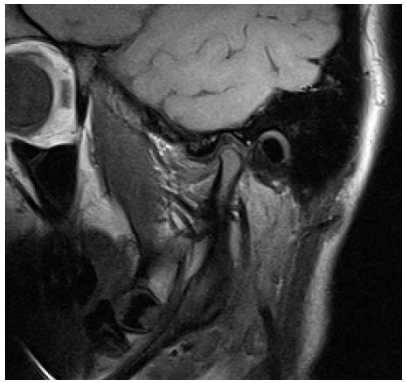

Entzündung im Gelenkkopf der schwächer betroffenen Seite.

Zahn- und Kieferfehlstellung

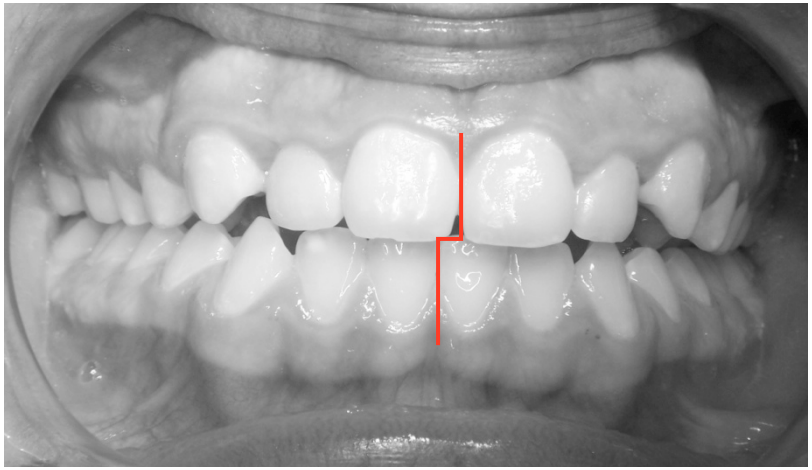

Mittenabweichung

Entzündung im Gelenkkopf der stärker betroffenen Seite (rot)

Entzündung im Gelenkkopf der schwächer betroffenen Seite (rot)

Knacken Zeitweilig, mit versetzen des Unterkiefers

W.L. 11 Jahre, ♀

Die Patientin W.L. wurde zusammen mit ihrem Bruder untersucht. Zahn- und Kieferstellung waren vom Ausmass so gering erschienen, dass ursprünglich der Zahnwechsel hätte abgewartet werden sollen. Die Mutter bestand jedoch auf einer frühzeitigen und sorgfältigen Untersuchung ihres Kindes.
Im Rahmen der Gelenkuntersuchung wurde dann ein Knacken festgestellt. Lena gab an dieses Knacken zu kennen, hatte es jedoch für normal gehalten. Den Eltern war das Knacken daher nicht bekannt gewesen. Das Knacken wurde durch ein Heraus- und wieder Hineinspringen des Gelenkknorpels aus dem Gelenkspalt verursacht (Diskusverlagerung MIT Reposition).
War der Gelenkknorpel in guter Lage stellte sich die Unterkiefermitte korrekt ein. War der Knorpel versprungen wich auch der Unterkiefer aus. Durch den frühen Behandlungsbeginn konnte der Knorpel repositioniert und stabilisiert werden.

Verlagerung des Knorpels (Diskusverlagerung)

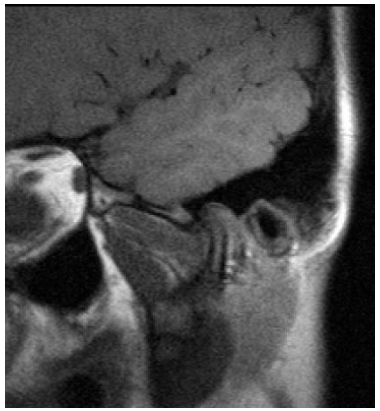

Reposition des Knorpels

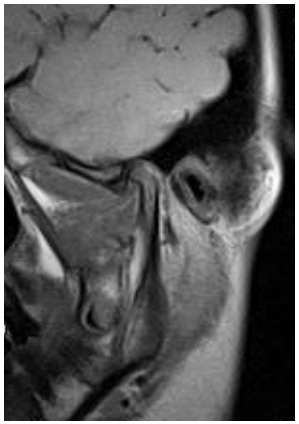

Korrekte Knorpellage

Zahn- und Kieferfehlstellung

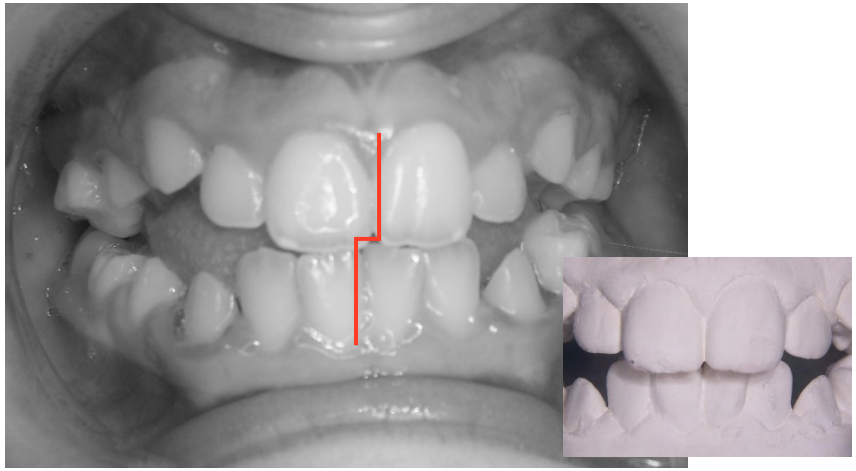

Mittenabweichung

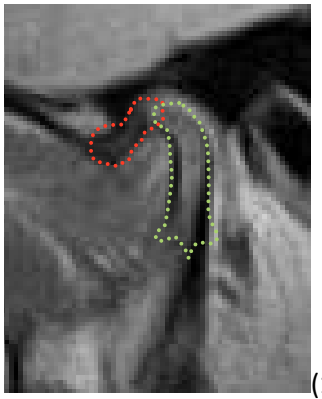

(1)

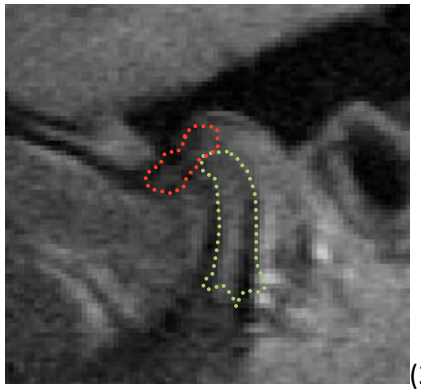

(2)

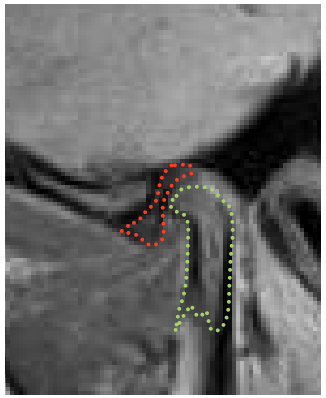

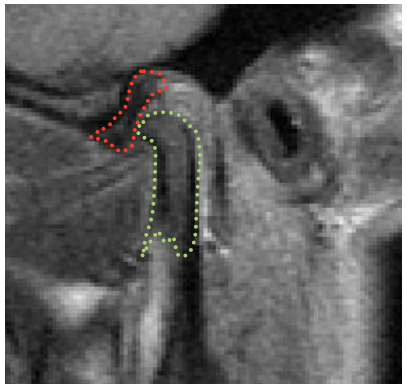

Lagebeziehung von Knorpel (rot) zu Gelenkkopf (grün) der betroffenen Seite. Ist der Knorpel nicht im Gelenkspalt (1), so weicht der Unterkiefer weiter nach hinten aus. Es kommt daher zu einer Abweichung hin zur betroffenen Seite. Dies ist an den Mundphotos zu sehen. Liegt der Knorpel korrekt (2) stellt sich die Mitte ein (kleines Zahnmodellbild oben)

Lagebeziehung von Knorpel (rot) zu Gelenkkopf (grün) der besseren Seite. Der Knorpel ist jederzeit auf dem Gelenkkopf gelagert.

Schmerzhafte Mundöffnung Bei Funktionsverlust des Knorpels (Diskusverlagerung ohne Reposition)

L.C. 19 Jahre, ♀

Bei der Patientin L.C. waren im Rahmen einer kieferorthopädischen Behandlung vier Zähne entfernt und die daraus resultierenden Lücken geschlossen worden. Als Folge kippten die oberen Schneidezähne nach hinten. Insgesamt zeigt sich beim Blick auf die Zahnreihen ein durchaus akzeptables Bild. Dieses wäre nach allgemeinen kieferorthopädischen Standards hinsichtlich Aussehen und Verzahnung auch in Ordnung.
Parallel hat sich jedoch eine Fehlfunktion der Gelenke eingeschlichen. Eine Mundöffnung zum Abbeissen ist der Patientin nicht möglich. Auch ist die Mitte des Unterkiefers verschoben, was bei den vorliegenden Schmerzen jedoch zunächst zweitrangig ist.
Durch Entlastung der Gelenkköpfe mittels spezieller Bissführungsapparatur und zeitgleicher Physiotherapie wurden zunächst die Schmerzen beseitigt. Um dauerhaft in einer entlasteten Situation zu bleiben ist die Schienung jedoch über eine längeren Zeitraum erforderlich. Um diese bequeme Position einnehmen zu können müssen die Zahnachsen oben korrigiert werden. Für die junge Patientin ist dabei wichtig, dass sowohl Schienung als auch Achsenkorrektur bequem und von kaum sichtbar sind.

Im Röntgenbild ist der degenerative Abbau des Knochens zu erkennen. Röntgen ist bei Kiefergelenksprobleme nur ein „Spätwarnsystem“.

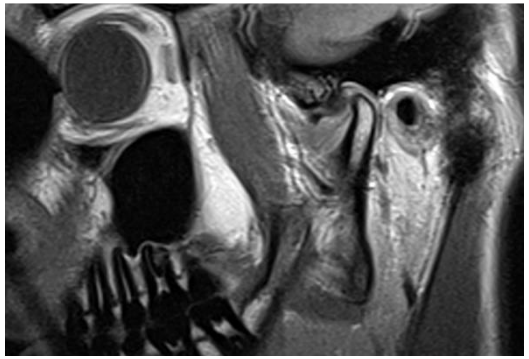

Ein nach hinten verschobener Gelenkkopf mit zu geringem Gelenkspalt.

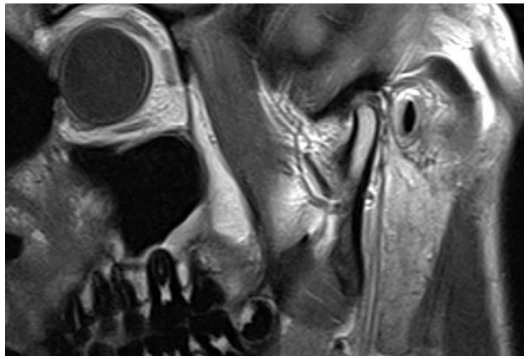

Ein nach oben verschobener Gelenkkopf mit zu geringem Gelenkspalt.

Achsenfehlstellung der oberen Schneidezähne (rot)

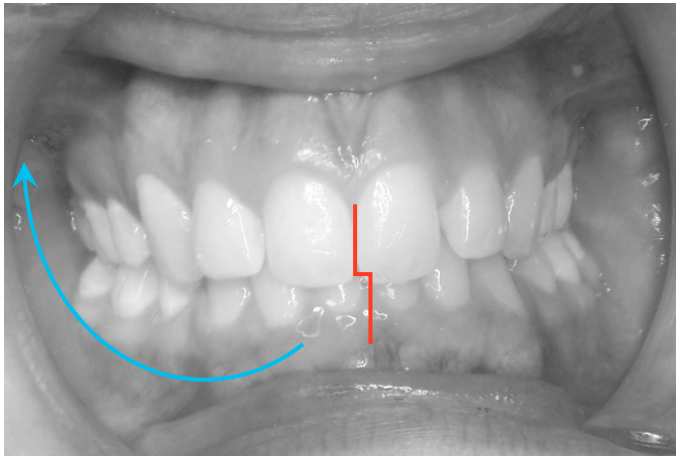

Während der Unterkieferknochen im Kernspin mehr zu einer Seite verlagert erscheint (blau), dominiert im Mund die Mittenabweichung zur anderen Seite die durch den Lückenschluss nach Zahnentfernung erklärbar ist (rot).

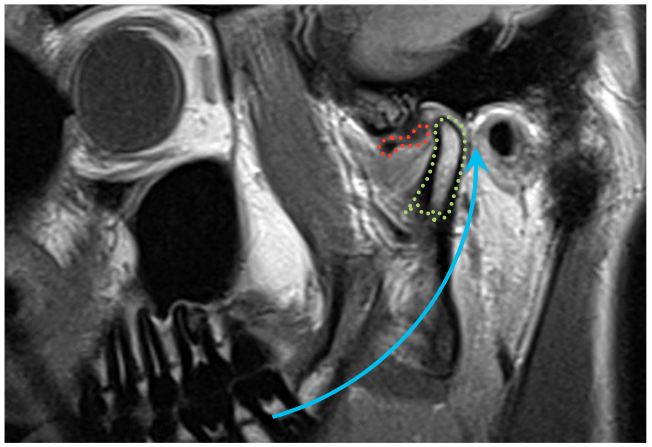

Lagebeziehung von Knorpel (rot) zu Gelenkkopf (grün) der nach hinten verschobenen Seite (die blaue Pfeilrichtung von oben übertragen). Der Knorpel ist in seiner Funktion verloren, da er sich nicht mehr reponieren lässt. Nachrutschende Weichteile (Bilaminäre Zone) müssen den Ersatz bewerkstelligen.

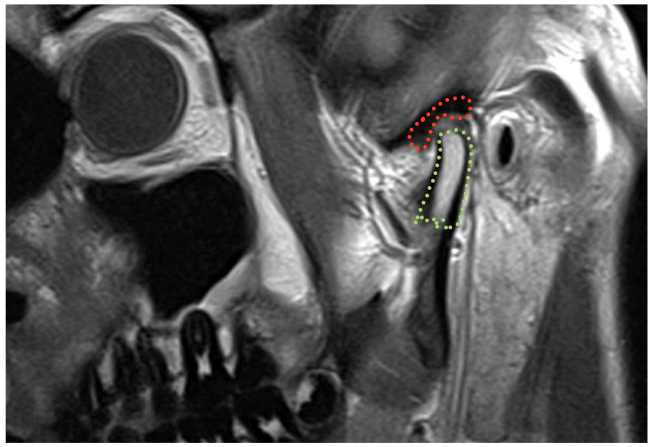

Lagebeziehung von Knorpel (rot) zu Gelenkkopf (grün) der besseren Seite. Will man die Mitte der Zahnbögen korrigieren, so muss in diesem Fall gefragt werden, ob Zahnstellung, Kieferstellung oder beides gemeint ist.

Eingeschränkte Mundöffnung Bei Funktionsverlust des Knorpels (Diskusverlagerung ohne Reposition)

M.P., 16 Jahre, ♂

Bei dem Patienten M.P. liegt ein ähnlicher Befund wie bei der vorangegangenen Patientin L.C. vor. Dies zeigt, dass ein im Bild extremer Befund nicht zwingend mit Schmerz verbunden sein muss. Gleichwohl ist auch bei Pascal die Mundöffnung deutlich eingeschränkt. Sein Hauptwunsch ist jedoch Korrektur von Zahn- und Kieferfehlstellung.
Der linksseitig nach vorne verlagerte Gelenkknorpel lässt sich nicht reponieren. Er ist für seine vorgesehene Funktion verloren. Vielmehr liegt er als Hindernis im Gelenkspalt und ist für die eingeschränkte Mundöffnung mit verantwortlich. Er behindert auch die zur kieferorthopädischen Korrektur notwendige Vorverlagerung des Unterkiefers. Und es kommt durch die Gelenksituation auf seiner Seite zur Abweichung aus der Mitte. Eine begleitende physiotherapeutische Behandlung zur Herstellung der Mobilität des Unterkiefers erscheint zudem zwingend.

Trotz der deutlichen Befunde im MRT ist das Röntgenbild eher unauffällig.

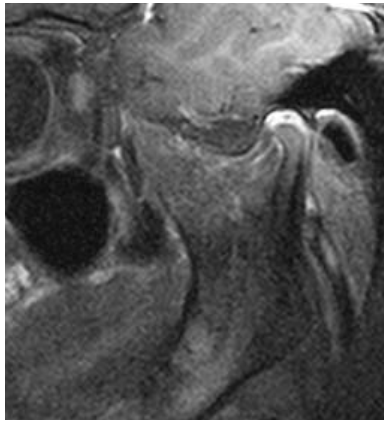

Die Magnetresonanzaufnahme zeigt den weit nach vorne verlagerter Knorpel.

Auf dieser Seite kommt zu dem verlagerten Knorpel eine altersuntypische massive Degeneration des Gelenkkopfes hinzu.

Zahnfehlstellung

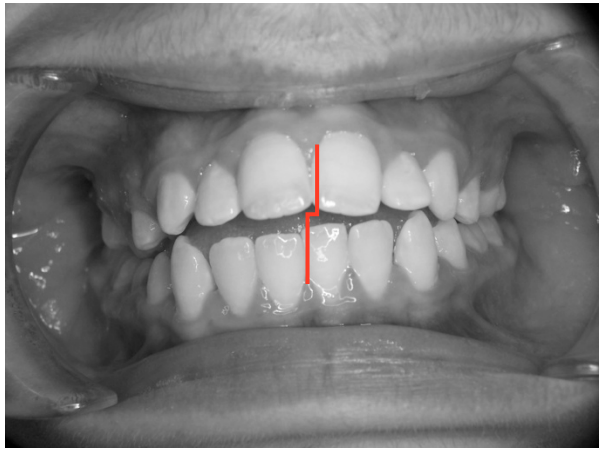

Mittenabweichung (rot).

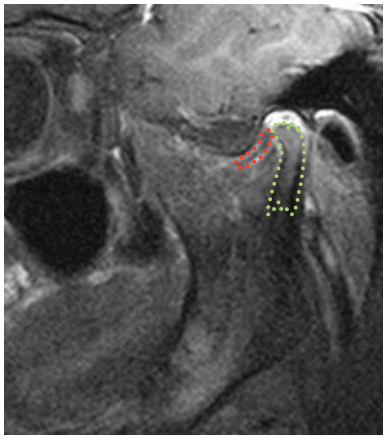

Lagebeziehung von Knorpel (rot) zu Gelenkkopf (grün) der nach hinten verschobenen Seite. Der Knorpel ist in seiner Funktion verloren, da er sich nicht mehr reponieren lässt. Nachrutschende Weichteile (Bilaminäre Zone) müssen den Ersatz bewerkstelligen.

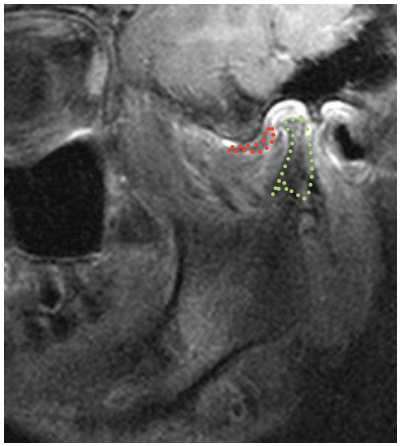

Lagebeziehung von Knorpel (rot) zu degeneriertem Gelenkkopf (grün). Auch wenn die Knorpelverlagerung hier beidseits vorliegt führen deren Ausmass und die unterschiedlich starke Knochendeformation in der Summe zu einer Mittenverschiebung.

Knochendeformation (Kompressionsgelenk)

B.S., 16 Jahre, ♂

Bei dem Patienten B.S. steht die Korrektur von Zahn- und Kieferfehlstellung im Vordergrund.
Die Befunde im Magnetresonanztomogramm zeigen jedoch das Resultat starker knöcherner Umbauprozesse. Diese müssen schon geraume Zeit bestanden haben. Anders ist das Ausmass nicht erklärbar.
Die Knorpelposition ist jedoch gut. Dies sollte auch nach der kieferorthopädischen Korrektur so sein.

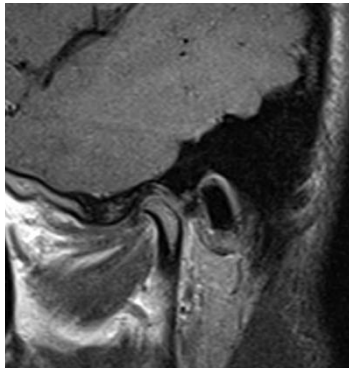

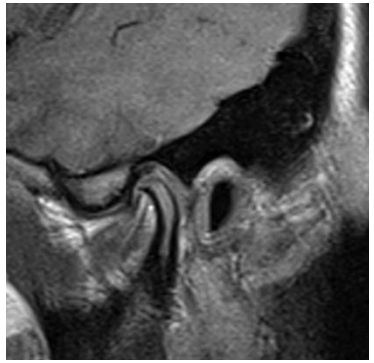

Erneut zeigt das Röntgenbild kaum Auffälligkeit.

Beide Gelenkköpf zeigen eine deutliche Abknickung nach vorne. Dies ist altersuntypisch. Das Bild entsteht wenn sich die Wachstumszone auf dem Gelenkkopf nicht frei entfalten kann. Ein deutlich früherer Behandlungsbeginn wäre wünschenswert gewesen.

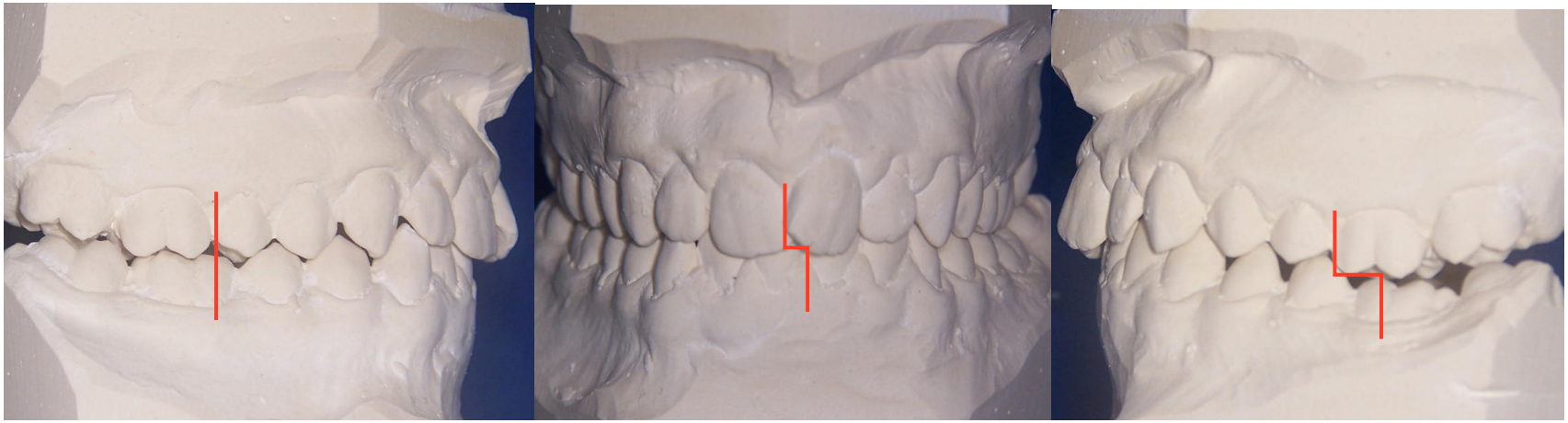

Durch die Schachtelstellung der oberen Schneidezähne ist der Unterkiefer in einer hinteren und seitenverschobenen Position gefangen. Eine freie Entwicklung war ihm daher nicht möglich. Die Ausbildung der Gelenkköpfe ist dementsprechend schlecht. Das Ausmass der Mittenverschiebung wird an Zahnmodellen erst richtig deutlich. Auf den Bildern der Modelle sieht man von links nach rechts eine zunächst nahezu korrekte Seitenzahnverzahnung, dann in der Mitte eine eher dezente Seitenabweichung, auf dem rechten Bild schliesslich den Versatz des Unterkiefers um eine komplette Zahnbreite nach hinten.

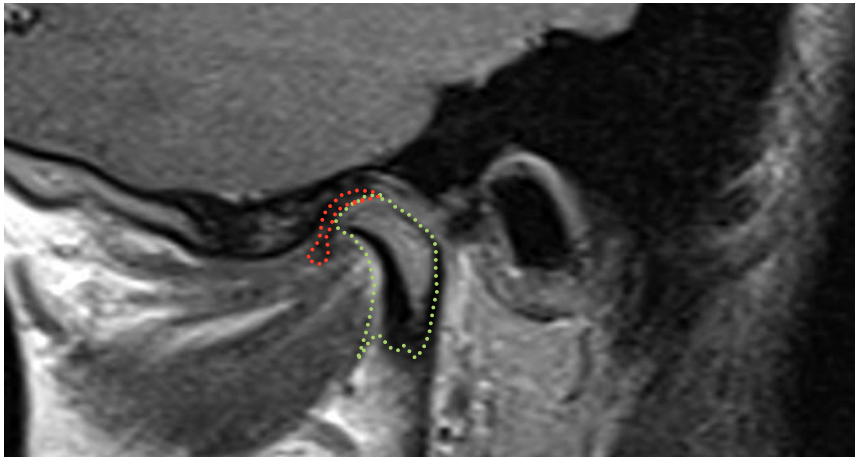

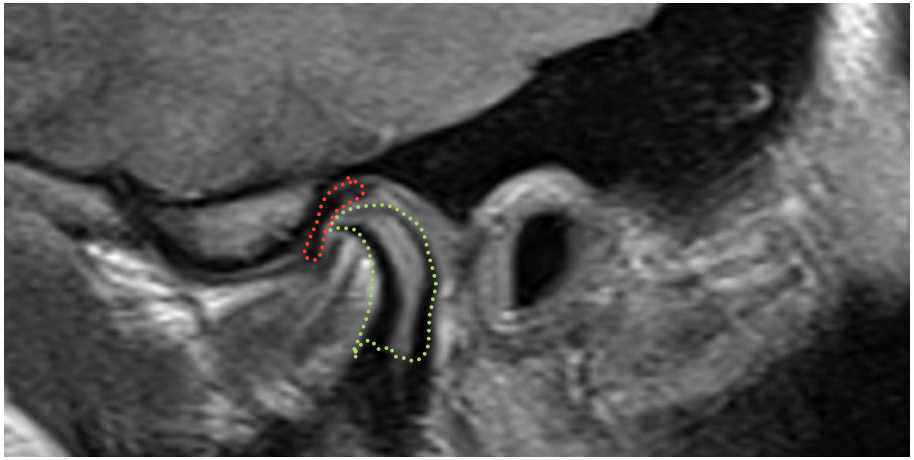

Die Lagebeziehung von Knorpel (rot) zu Gelenkkopf (grün) ist erhalten. Dabei sind die Gelenkköpfe nach vorne spitz abgebogen (Radiologen bezeichnen dies als „bird peak“ oder spazierstockartig). Die Knorpel erscheinen insgesamt dünner in ihrer Dicke.

Remodellation Als Schmerzursache

D.M., 19 Jahre, ♀

Die Patientin D.M. hatte nach mehrjähriger kieferorthopädischer Behandlung zunehmend das Gefühl eingeschränkter Mundöffnung. Zudem traten immer häufiger diffuse Kopfschmerzen auf, die ihren Ursprung in der Ohrregion zu haben schienen. Es war zudem auffällig, dass die vollzogene kieferorthopädische Vorverlagerung des Unterkiefers nicht stabil war. Es kam zu Rückstelltendenzen.
Schmerzreduzierend waren eine zeitweilig getragene Aufbissschiene und Physiotherapie. Eine kieferorthopädische Umstellung in die schmerzfreie Position war der Patientin zu aufwendig.

Im Röntgenbild ist der Befund der degenerierten Gelenkköpfe zu erkennen, entspricht in seinem Ausmass jedoch nicht dem MRT.

Starke Rückstelltendenzen des Unterkiefers in die Gelenkgruben mit massiven
Deformationen der Gelenkköpfe. Sowohl der im schmalen Gelenkspalt entstehende Druck, als auch die spitze Ausziehung des Gelenkkopfes können als Schmerzauslöser vermutet werden.

Zahn- und Kieferstellung bei Schmerzbeginn.

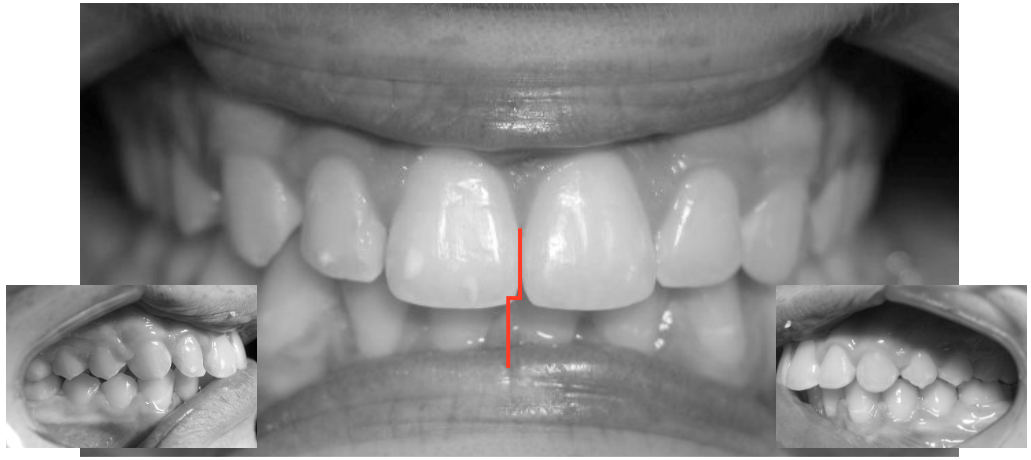

Trotz der unterschiedlich stark degenerierten Gelenken erscheint die Mittenverschiebung von vorne betrachtet eher dezent. Sie wird eher deutlich an der unterschiedlich guten Verzahnung der Backenzähne. Letztlich kommt es aber doch zur Verschiebung des Kiefers in das insgesamt stärker degenerierte Gelenk.

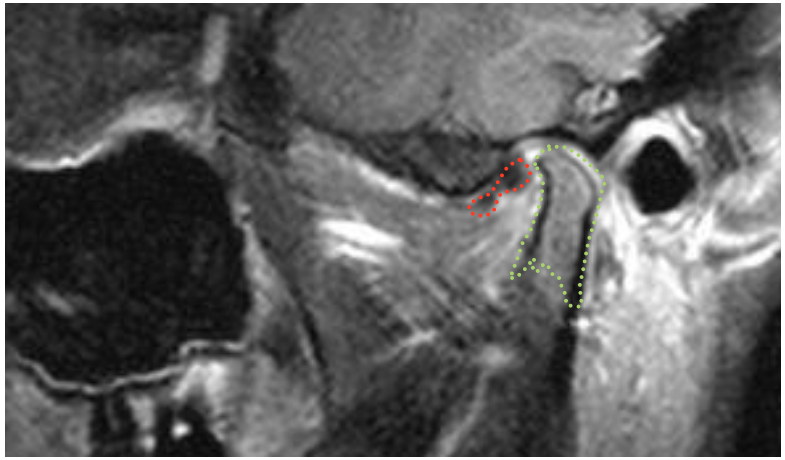

Der nach vorne verlagerte Knorpel (rot), der an seinem vorderen Rand spitze Gelenkkopf (grün) und der nach hinten schmale Gelenkspalt belasten die Gelenkfunktion.

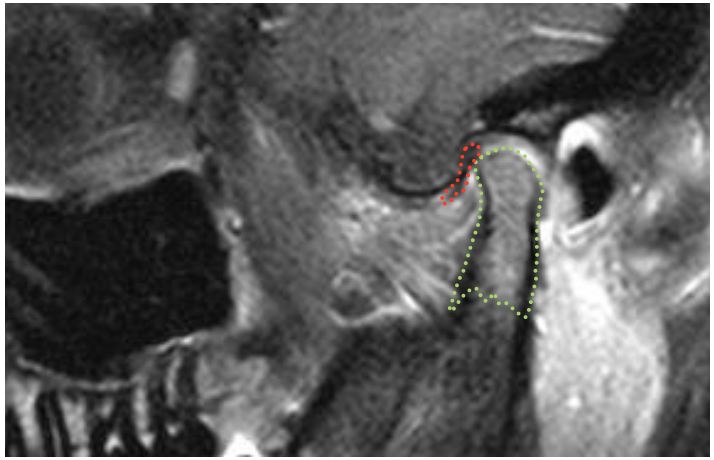

Lagebeziehung von Knorpel (rot) zu Gelenkkopf (grün) der besseren Seite.

Systemische Erkrankungen (hier: Juvenile ideopathische Arthritis)

R.A. 7 Jahre, ♀

R.A. wurde von ihrer Mutter vorgestellt. Es sollte geklärt werden, wann der geeignete Zeitpunkt für die Korrektur der Zahn- und Kieferfehlstellung sei. Im Rahmen einer Routineuntersuchung wurden extrem auffällige Bewegungsmuster in den Kiefergelenken festgestellt. Das daraufhin veranlasste MRT zeigt einen erschreckend weit fortgeschrittenen Abbau eines Gelenkkopfes. Zudem ist zumindest ein Gelenkknorpel für eine korrekte Funktion verloren.
Die Patientin wurde aufgrund des Befundes auch beim Kinderrheumatologen vorgestellt. Dieser diagnostizierte eine Juvenile Ideopathische Arthritis.
Die nun stattfindende kieferorthopädische Behandlung dient in erster Linie der Gelenkentlastung. Nur nebenbei wird versucht Zahn- und Kieferstellung zu verbessern. Die Schonung der Gelenke hat erste Priorität.

Im Röntgenbild ist der Befund der degenerierten Gelenkköpfe zu erkennen, entspricht in seinem Ausmass jedoch erneut nicht dem MRT.

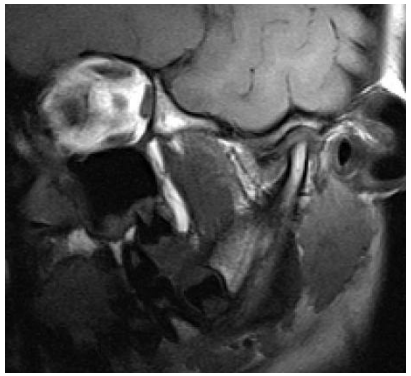

Der Gelenkkopf ist anders als bei einer Fehlbelastung am vorderen Rand abgeflacht. Der Knorpel ist weit nach vorne verlagert.

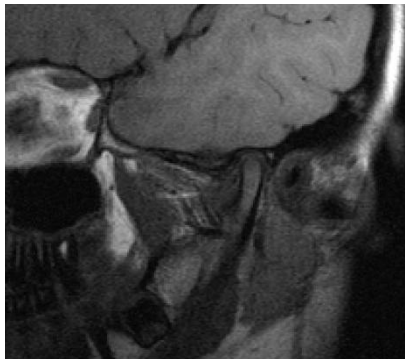

Die bessere Seite zeigt auch keinen Idealzustand.

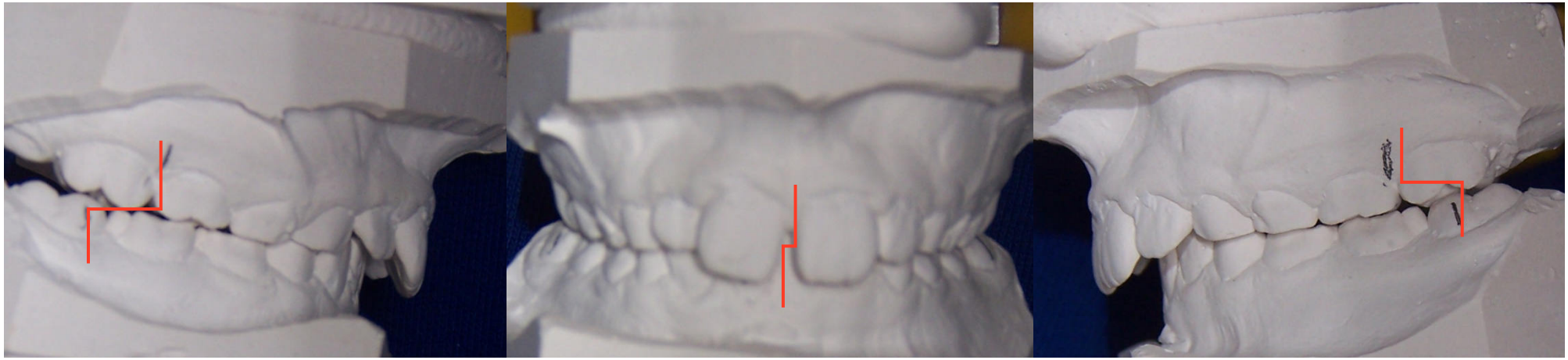

Während die Abweichung der Mitte zur schlechteren Seite eher dezent ist, zeigt sich an den Modellen die insgesamt weite Rückverlagerung des Unterkiefers. Bei früherer rechtzeitiger Befundung hätte das Ausmass der Gelenkzerstörung vielleicht verhindert oder zumindest reduziert werden können. Da im 7. Lebensjahr schon weite Wachstumsfortschritte zu verzeichnen sind, können eben auch unerkannte Prozesse bereits grosses Unheil anrichten.

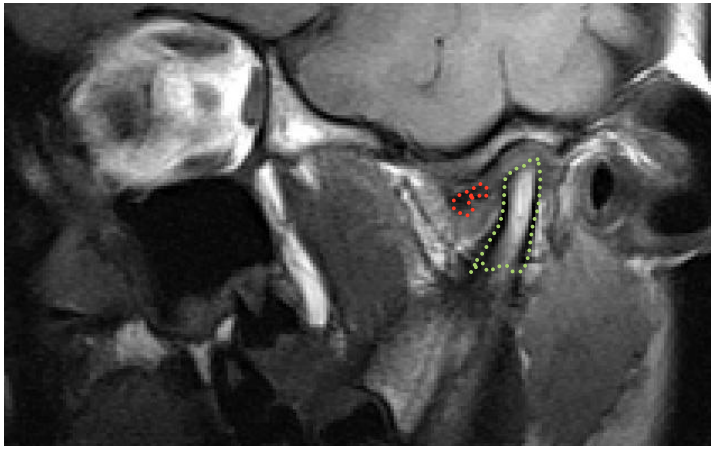

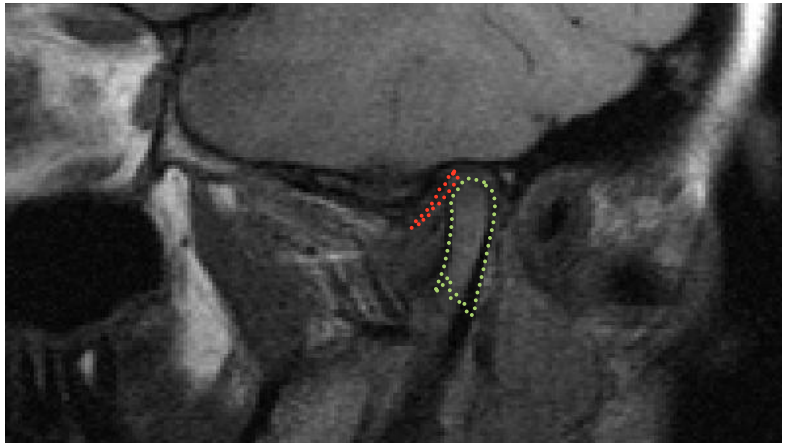

Der nach vorne verlagerte Knorpel (rot) und der an seinem vorderen Rand stark abgeflachte Gelenkkopf (grün) sind gut zu erkennen. Sowohl Rückholung des Knorpels, als auch Regeneration des Gelenkkopfes scheinen kaum möglich. Entlastung und Erhalt der Funktion sind erste Ziele.

Auf der weniger betroffenen Seite zeigt ich der Knorpel dünn und strichartig. Er scheint sich auch nach vorne zu verlagern. Sollten die Befunde sich zunehmend verschlechtern, so ist über die Gabe von Medikamenten in den Gelenkspalt nachzudenken.

Mein Dank gilt allen unseren Patienten. Sie vertrauen uns in der Auswahl des Behandlungsbeginns, der Behandlungsdauer und in der Apparateauswahl. Diesem Vertrauen wollen wir individuell für jeden Patienten gerecht werden.

Ludwigshafen am Rhein im Januar 2010

Gemeinschaftspraxis für Kieferorthopädie
Dr. Joachim Weber, Dr. Elisabeth Meyer & Kollegen

Mannheimer Straße 2-4
67071 Ludwigshafen am Rhein

Tel.: 0 621 - 685 777
Fax: 0 621 - 685 778

Rezeption@zahnspangen.de
www.zahnspangen.de